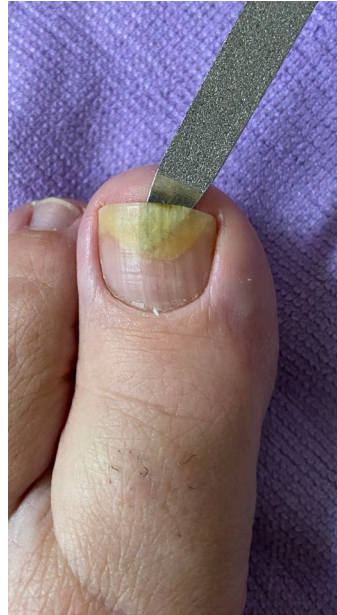




## Nagelveränderungen bei Alopezia Areata

Oftmals wird bei AA als Nebenerscheinung auch von Veränderungen der Nägel berichtet. Häufig kommt es nur zu kleinen Rillen oder kleinen Pünktchen oder Grübchen auf den Nägeln, die nicht behandelt werden müssen. Es kann aber auch bei einem heftigen Schub zu Nagelablösungen kommen. Siehe Bild.

Oftmals sind dann auch mehrere Finger oder Zehen betroffen.



### TIPP:

Der Wirkstoff Ciclopirox ist ein lokales Antimykotikum, damit werden Nagelpilzkrankungen behandelt. Dieser Pilz lag bei den Betroffenen, die es probiert haben gar nicht vor, aber der Lack hat trotzdem geholfen.

Manchmal können Bakterien nachgewiesen werden und Reste der Nägel müssen für die Behandlung entfernt werden. Aus diesem Grund sprechen Sie bitte mit Ihrem Arzt und geben Sie die positiven Berichte weiter.

Mit Batrafen Creme (Ciclopirox-Olamin) haben viele die Nagelablösung wieder in den Griff bekommen. Es sind ebenfalls gute Erfolge mit Batrafen Creme sichtbar, wenn das Nagelbett zurück geht. Siehe nachfolgende Bilder der Behandlung über 1 Jahr.

